

RELATO DE CASO

Complicação rara de traqueostomia***José Luís Braga de Aquino******Pedro Agapio de Aquino Neto*******RESUMO**

Os autores relatam o caso de uma paciente de 71 anos com carcinoma epidermóide de pele ao redor de uma traqueostomia vigente há 49 anos. Tecem comentários sobre a etiopatogenia e a conduta empregada, fazendo revisão da literatura.

Unitermos: *Carcinoma de células escamosas, traqueostomia.*

INTRODUÇÃO

Embora a traqueostomia, seja procedimento cirúrgico antigo⁽¹⁾ é ainda nos dias de hoje suscetível a complicações, precoces ou tardias. Das tardias, cicatrização inadequada, estenose traqueal e epitelização da fístula traqueocutânea são as mais relatadas¹². Outra complicação tardia descrita, embora muito rara, é o carcinoma no local da traqueostomia, sendo que até 1983, apenas 9 casos foram noticiados^{3, 4, 6, 14}. Nesses casos relatados, os autores observaram que o câncer comprometeu o trajeto do traqueostoma, não havendo envolvimento da pele ao redor do "stoma". Já WARREN et al.¹³ relatam um caso de câncer de pele em cicatriz de traqueostomia anterior, após 27 anos em que a mesma tinha sido fechada.

Dada a raridade dessa complicação e não havendo relato na literatura nacional sobre esse fato, isso nos ensejou a oportunidade da apresentação de um inusitado caso de carcinoma epidermóide de pele instalado em torno de uma traqueostomia vigente há 49 anos, discutindo a etiopatogenia e a conduta realizada.

DESCRIÇÃO DO CASO**História**

S.V.J., 71 anos, feminina, admitida em 15-1-1983, no Serviço de Cirurgia Geral do Hospital e Maternidade Santo Antônio (Campinas), relatou que há dois meses vinha notando "ferida" em torno da traqueostomia, com sangramento intermitente, prurido e dor superficial em queimação, no local. Familiares da paciente relataram que a mesma há 49 anos sofreu ferimento perfurante por arma branca na região cervical com traqueostomia. Referiram ainda que após a recuperação do ferimento, a paciente nunca mais procurou qualquer auxílio médico, para orientação do fechamento da traqueostomia; vem apresentando saída de secreção intermitente pelo *stomia*, ao longo dos anos.

Relata ser cardiopata, fazendo uso de digital.

Exame Físico

Bom estado geral, eupnéica, hidratada, descorada (+).

Pescoço

Presença de cânula metálica em traqueostomia com tumor vegetante, ulcerado, avermelhado, sangrante, ocupando 3/4 da circunferência do orifício, não se notando por palpação infiltração profunda do *stomia* (Figura 1). Ausência de adenomegalias.

* Trabalho realizado no Departamento de Cirurgia Geral e Torácica do Hospital e Maternidade Santo Antônio, em Campinas

** Cirurgião do Hospital e Maternidade Santo Antônio, Professor Assistente do Departamento de Clínica Cirúrgica da FCM-PUCAMP.

*** Chefe do Departamento de Cirurgia do Hospital e Maternidade Santo Antônio, Professor Livre Docente do Departamento de Clínica Cirúrgica da FCM-PUCAMP.

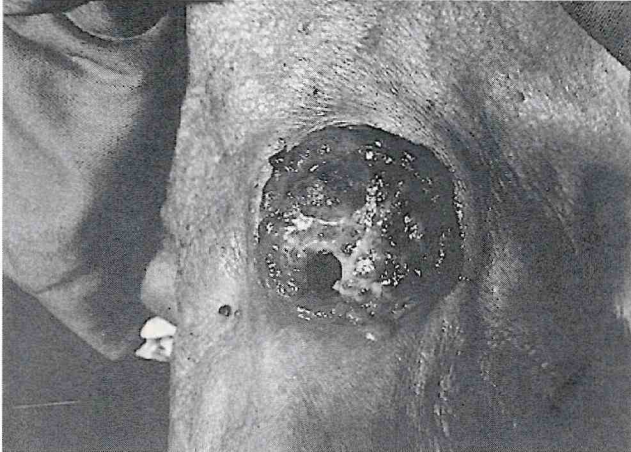

FIGURA 1. Tumor ulcerado ocupando 3/4 da circunferência do orifício do traqueostoma.

Tórax

Pulmões: Murmúrio vesicular diminuído globalmente; ausência de ruídos adventícios.

Cardiocirculatório: Bulhas normofonéticas com raras extra-sístoles. P.A. 16 x 11mmHg; Fc92 batimentos.

Abdomem

Plano, flácido, ausência de visceromegalias.

Extremidades

Sem alterações.

Exames Complementares

Hemograma: Anemia.

Perfil bioquímico: Normal.

Raio X de tórax: Hipertransparencial pulmonar com cardiomegalia discreta.

Eletrocardiograma: Alterações de repolarização ventricular com esparsas extra-sístoles.

Laringoscopia: Sinequia fibrótica com total obstrução das cordas vocais; realizada biópsia que revelou processo inflamatório crônico.

Biópsia de pele: Retirado um fragmento de mais ou menos 1,5cm de tecido bastante friável, que ao exame histológico revelou tratar-se de carcinoma epidermóide (Figura 2).

Evolução

Radioterapia com 5000 rads (24 sessões) de 7-2-1983 a 21-3-1983, com regressão total da lesão. Acompanhamento até 11-3-1983 sem intercorrências. Após essa data, perdeu-se o acompanhamento da paciente, sabendo-se que após dois meses a mesma veio a falecer por causa desconhecida.

DISCUSSÃO

O carcinoma cutâneo desenvolvido ao redor de traqueostomia, embora se mostre como complicação de exceção,

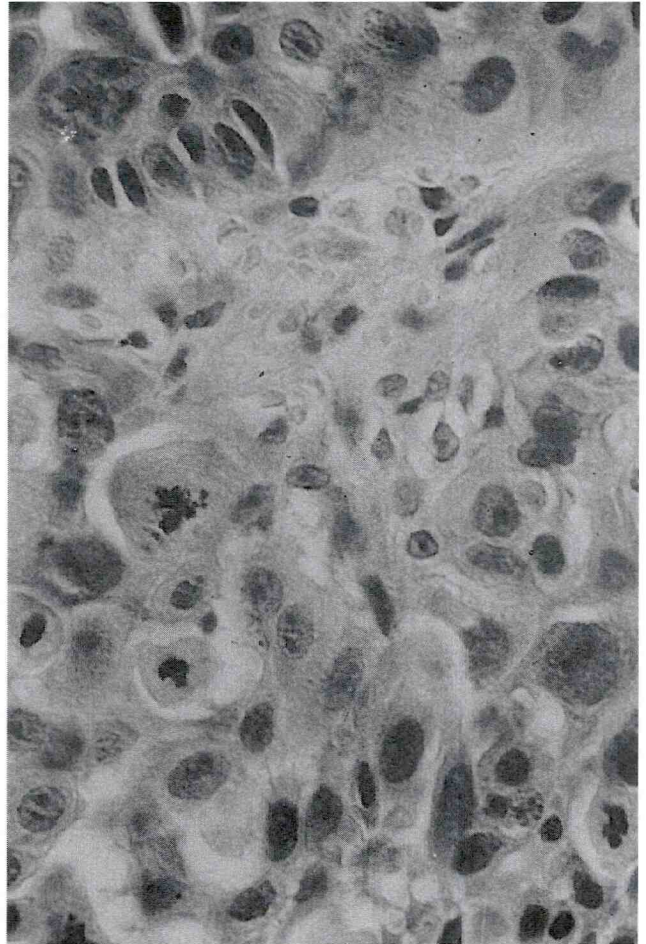


FIGURA 2. Aspecto anatomopatológico da lesão, evidenciando-se carcinoma epidermóide.

pela sua raridade, é bem suscetível de poder ocorrer, pela presença de inflamação cutânea crônica.

Vários autores têm encontrado carcinomas instalados em úlceras crônicas e em trajetos fistulosos com comunicação cutânea, procurando estabelecer uma correlação entre inflamação cutânea crônica e neoplasia maligna^{1, 8, 10}. Segundo McANNALY & DOCKERTY⁵, Marjolin em 1928 foi o primeiro a reconhecer a ocorrência de transformação maligna em úlceras crônicas de pele e SAPAZHNIKOVA⁹ mostrou o surgimento de câncer em esofagites cáusticas. Corroboram a idéia de que a inflamação crônica é fator contribuinte para a formação de tecido tumoral.

Em nosso meio, PINOTTI et al.⁷ relataram um caso de carcinoma epidermóide cutâneo em torno de uma gastrostomia, mantida por 31 anos, que teria sido desenvolvido pelo extravasamento constante de suco gástrico pelas margens da gastrostomia, provocando irritação crônica no local, e que seria o fator determinante do crescimento celular anômalo.

Como seu viúvo da experiência dos autores citados, existe uma relação entre inflamação crônica e neoplasia maligna, embora WARREN et al.¹³ afirmem que este fato ainda não está bem definido.

No caso descrito, o extravasamento de secreção pulmonar pelo *stomia* provocando irritação crônica no local, e o

traumatismo constante e prolongado da cânula, teriam sido provavelmente os fatores determinantes da inflamação cutânea crônica, predispondo assim à neoplasia maligna. Segundo BOYLAND², qualquer local onde há fluxo secretório, este funcionaria como estímulo carcinogênico em área irritada, o que levaria a um aumento da transformação de células normais em células neoplásicas, sofrendo assim um fenômeno de mutação.

Não há dúvida de que o tempo de latência no caso relatado de 49 anos para a instalação do carcinoma de pele foi mais do que suficiente para a formação da inflamação crônica e o desenvolvimento do carcinoma, sendo que na literatura é relatado tempo de latência que varia de 14 até 40 anos^{3, 4, 13}.

Quanto à terapêutica, alguns são favoráveis a ressecção cirúrgica³, embora outros relatem que a radiação tem dado bons resultados nos casos de carcinoma de pele, conduta essa também adotada por nós, no caso exposto. Isto se fez, principalmente, pelo fato de ser paciente idosa e cardiopata com condições pouco favoráveis a uma cirurgia e ainda pelo fato da neoplasia maligna estar envolvendo somente a pele, sem comprometer o trajeto da traqueostomia. Embora a paciente fosse acompanhada a curto prazo, esta conduta mostrou bons resultados.

Assim, achamos que o conhecimento dessa complicação rara é de grande valia, principalmente para propiciar a sua cura em tempo hábil. Talvez o mais importante seja a realização de uma profilaxia, evitando-se a permanência duradoura de qualquer *stomia*, desde que possível.

SUMMARY

Unusual complication of tracheostomy

The authors report the case of a patient with 71 aged with epidermoid carcinoma of the skin around of a

tracheostomy for 49 years. They make comments the etiology and therapeutic utilized, making revision of the literature.

Keywords: *Carcinoma, esquamous cell, tracheostomy.*

REFERÊNCIAS BIBLIOGRÁFICAS

1. ARONS, N. S., LINCH, J.B., LEWIS, S.R. Scar tissue. *Ann. Surg.*, v. 161, p. 170-178, 1965.
2. BOYLAND, E. Different types of carcinomas and their possible modes of action. *Cancer. Res.*, v. 12, p. 77-83, 1952.
3. HADJU, S.I., HUVOS, A.G., GOODNER, J.T., FOOLE, F.W., BEATTIEJR, E. J. Carcinoma of the trachea: clinico pathologic study of 41 cases. *Cancer*, v. 25, p. 1448-1456, 1970.
4. MATKOWITZ, R. Luftrohrenkrebs nach Tracheotomie. *Zentralbl. Allg. Pathol.*, v. 113, p. 208-210, 1970.
5. MANNALY, A.K., DOCKERTY, M.B. Carcinoma developing in chronic draining cutaneous sinuses and fistulas. *Surg. Gynec. Obstet.*, v. 88, p. 87-96, 1949.
6. NEVSKII, B. N. Primary cancer of trachea occurring after chronic injury. *Vest Otorinolaringol.*, v. 26, p. 94-96, 1964.
7. PINOTTI, H.W., GEMPERLI, R., RAIA, A. Carcinoma epidermóide de pele por uso prolongado de gastrostomia. *Rev. Paul. Med.*, v. 92, p. 118-120, 1978.
8. ROSSER, G. The etiology of anal cancer. *Am. J. Surg.*, v. 2, p. 328-333, 1931.
9. SAPAZHNIKOVA, M.A., The morfology of cancer of the esophagus developing after achemical burn. *Vopr. Onkol.*, v. 22, p. 3-9, 1976.
10. SCHREK, R. Cutaneous carcinoma. *Arch. Pathol. Lab. Med.*, v. 31, p. 434-448, 1941.
11. TOLEDO, A.C. Traqueostomias. In: GOFFI, F. S. *Técnica cirúrgica*. São Paulo: Atheneu, 1984. v. 1, p. 361.
12. TSUZUKI, S. C., MARQUES, E.F. Traqueostomias. In: ZERBINI, E.J. *Clínica cirúrgica Alípio Correa Neto*. São Paulo: Sarvier, 1974. v. 3, p. 63.
13. WARREN, G.H., PEARLMAN, N.W., CAIN, T.L. Carcinoma arising in a tracheostomy Scar. *Arch. Otolaryngolog.*, p. 352-353, 1983.
14. WEISMAN, R.A., HORST, R.K. Tracheal carcinoma after tracheostomy. *Arch. Otolaryngolog.*, v. 105, p. 364-366, 1979.